



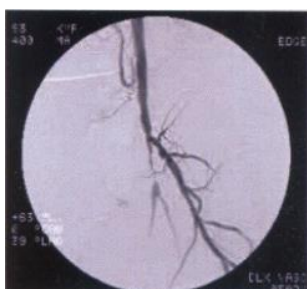
# Astron

Stent autoexpansível/0,035"/OTW

Relato de Caso

## Utilização do Stent Auto-expansível em Enxerto

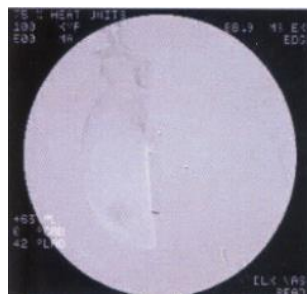
Dr. Luis Carlos Mendes de Brito, Dr. João Toledo, Dr. Humberto Araújo  
Hospital Santa Lucinda, Sorocaba - SP



### Quadro Clínico

Paciente do sexo feminino, 71 anos, diabética, hipertensa, fumante passiva par 40 anos.

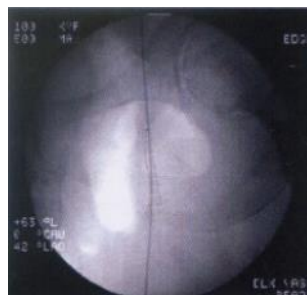Apresentando dor em pé esquerdo há 1 ana, foi realizada cirurgia de revascularização há 6 meses (femoral superficial tibial posterior com veia safena ex vivo deavalvulada).



### Diagnóstico

No exame físico apresentou pulso femoral +++, pulso distal não palpável e enxerto não palpável com fluxo Doppler positivo.

Arteriografia demonstrou estenose >95% em enxerto femora-tibial.

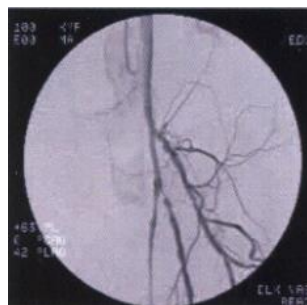


### Procedimento

Optou-se par realizar "kissing balloon" em artéria femoral profunda e artéria femoral superficial utilizando dais balões 4/20 mm.

Implante de stent auto-expansível Astron 7/30.

Realizada pós-dilatação com cateter batão Pheron 5/40 mm insuflado a 6 atm.



### Resultado

Resultado ótimo sem estense residual.

Houve melhora clínica para a paciente.